

Reporte de caso

A propósito de un caso: Tumor de Pott en Pediatría.

A case report: Pott's puffy tumor.

Koretta Esmeral Atehortúa^a, Olga Thomen Ojeda^a, Melany Covilla Varela^a, Fhara Nader Salgado^a,
Cristina Muñoz Orozco^a, Camilo Zuñiga Latorre^b, Ayda Céspedes Eslait^c

a. Residente de Pediatría Universidad del Norte, Barranquilla, Atlántico.

b. Residente de Radiología e Imágenes diagnósticas, Universidad del Norte, Barranquilla, Atlántico.

c. Médico Interno, Hospital Universidad del Norte, Soledad, Atlántico.

INFORMACIÓN DEL ARTÍCULO

Historia del artículo:

Recibido: 09 de octubre 2022

Aceptado: 17 de febrero de 2023

Editor Jefe

Fernando Suárez-Obando

Palabras clave:

Absceso epidural.

Osteomielitis.

Tumor de Pott.

Fiebre prolongada.

Keywords:

Epidural abscess.

Osteomyelitis.

Pott puffy tumor.

Prolonged fever.

R E S U M E N

Antecedentes: el tumor de Pott es una entidad poco frecuente en pediatría, hace parte de las complicaciones de la sinusitis frontal y se caracteriza por el desarrollo de una masa en la región frontal con edema perilesional y absceso subperióstico producto de osteomielitis del hueso frontal. **Reporte de caso:** se discute el caso de un paciente de siete años de vida, quien ingresó al servicio de urgencias por fiebre y cefalea. Se realizó un enfoque diagnóstico inicial de síndrome febril secundario a infección de piel y tejidos blandos, con la posterior realización de una tomografía de cráneo simple, que identificó osteomielitis de hueso frontal, pansinusitis y absceso epidural derecho, se enfoca como síndrome febril prolongado secundario a Tumor de Pott y se remite a neurocirugía para manejo integral. **Conclusiones:** siendo el Tumor de Pott una entidad poco frecuente en pediatría es de suma importancia diagnosticarlo de manera oportuna, ya que implica una complicación que podría poner en riesgo la vida del paciente. El tratamiento integral dependerá del tamaño, la localización y de la implicación clínica, variando desde manejo farmacológico hasta cirugías correctivas..

A B S T R A C T

Antecedentes: Pott's tumor is a rare entity in pediatrics; it is part of the complications of frontal sinusitis and is characterized by the development of a mass in the frontal region with perilesional edema and a subperiosteal abscess resulting from osteomyelitis of the frontal bone. **Case report:** A seven-year-old patient was admitted to the emergency department due to fever and headache. An initial diagnostic approach of febrile syndrome

*Autor para correspondencia. Koretta Esmeral Atehortúa

Correo electrónico: katehortua@uninorte.edu.co

secondary to skin and soft tissue infection was carried out. A subsequent simple skull tomography identified osteomyelitis of the frontal bone, pansinusitis, and right epidural abscess indicating a prolonged febrile syndrome secondary to Pott's tumor; the patient was referred to neurosurgery for comprehensive management. **Conclusions:** Pott's tumor being a rare entity in pediatrics, it is essential to diagnose it promptly since it implies a complication that could put the patient's life at risk. Comprehensive treatment will depend on the size, location, and clinical involvement, ranging from pharmacological management to corrective surgery with amoxicillin-clavulanic acid. Pediatricians need to know about this germ for proper management and treatment since it can cause serious infections.

Introducción

El tumor de Pott fue descrito por primera vez por Percivall Pott, en 1768, como una complicación de un trauma craneofacial local. Posteriormente, en 1775, fue diagnosticado como una complicación de sinusitis frontal en un paciente con masa frontal de aparición súbita (1).

Es una complicación infrecuente en pediatría de la sinusitis frontal y se caracteriza por signos inflamatorios locales dados por edema, eritema e induración, asociado en la mayoría de los casos a absceso subperióstico secundario a osteomielitis frontal (2,3). El Tumor de Pott es poco frecuente en la población pediátrica, se presenta en todos los grupos etarios, sin embargo, es más frecuente en los adolescentes y predomina en el sexo masculino con una relación 3:1 respecto al sexo femenino. (4)

La etiología más frecuente es la sinusitis del hueso frontal seguido del antecedente de trauma frontal (5). El diagnóstico se fundamenta en la anamnesis y hallazgos imagenológicos, con el fin de determinar la extensión y el compromiso intracraneal (6).

A continuación, trataremos un reporte de caso de un paciente escolar febril que ingresa al servicio de urgencias intensivos para valoración y manejo integral por tumoración frontal, se realizan neuroimágenes que documenta osteomielitis del hueso frontal asociado a Tumor de Pott.

Reporte de caso

Paciente masculino de siete años, con antecedentes de infecciones respiratorias altas recurrentes, natural, residente y procedente de Soledad, Atlántico (Colombia). Ingresó al servicio de urgencias por cuadro clínico de quince días de evolución, caracterizado por picos febriles no cuantificados asociado a tos húmeda no emetizante, no cianosante, no pletorizante y rino-rrhea hialina, inicialmente fue manejado con antihistamínico e higiene nasal con solución salina sin mejoría y 3 días previo a su ingreso presenta aparición de lesión indurada en región frontal con eritema perilesional y cefalea holocraneana intensa.

Con antecedentes de parto vaginal eutócico, sin requerimiento de maniobras de reanimación, ni estancia en unidad de cuidados intensivos neonatales, Madre aporte ultrasonidos obstétricos sin alteraciones. Niega antecedentes de traumas previos en región frontal.

En el examen físico de ingreso se evidencia paciente afebril, tumefacción en región frontal de 10 x 8 cm, con eritema y ede-

ma perilesional, que se extiende a párpado superior derecho, sin escurrimiento anterior ni posterior, murmullo vesicular presente sin ruidos agregados (Ver imagen 1).

Se realizaron paraclínicos que documentaron anemia microcítica hipocrómica, trombocitosis severa, leucocitosis leve con neutrofilia y proteína C reactiva (PCR) aumentada significativamente. En la radiografía de cráneo simple, se documentó edema de tejidos blandos en región frontal con compromiso óseo (Ver imagen 2).

Se realizaron imágenes complementarias para mejor caracterización de la lesión. La ecografía de piel y tejidos blandos de región frontal reportó imagen nodular de forma ovalada con márgenes parcialmente definidos de 0.8 x 0.6 x 0.3 cm hipocogénico sin flujo al Doppler central o periférico con edema perilesional. Tomografía de cráneo simple y senos paranasales evidenciaron sinusopatía etmoido-maxilo-esfenoidal, absceso epidural frontal derecho e izquierdo que desplaza dura madre, asociado a reacción perióstica frontal que sugiere osteomielitis frontal y edema de tejidos blandos (Ver imagen 3).

De acuerdo con los hallazgos, se enfocó el diagnóstico como tumor de Pott secundario a osteomielitis crónica de hueso frontal. Se inició manejo empírico con antibioticoterapia con vancomicina, metronidazol y ceftriaxona y se solicitaron valoraciones por infectología, otorrinolaringología y neurocirugía pediátrica para manejo integral y realización de estudios complementarios.

Se realizó drenaje quirúrgico y posteriormente continuó hospitalizado bajo vigilancia médica, con monitoreo continuo de signos vitales en unidad de cuidados intensivos pediátricos, presentando resolución de cuadro clínico inicial y continuó hospitalización en sala general hasta completar esquema antibiótico durante seis semanas, sin secuelas neurológicas.

Discusión

El tumor de Pott es una complicación de la sinusitis frontal, poco frecuente en pediatría. Se caracteriza por signos inflamatorios locales como, edema, eritema e induración, asociado o no a fiebre. En la mayoría de los casos, se acompaña de hallazgos intracraneales como el absceso subperióstico secundario a osteomielitis frontal, que puede generar otros síntomas como convulsiones, alteración del estado de consciencia y emesis (2,3).

El Tumor de Pott es una entidad poco frecuente en la población pediátrica, con prevalencia en todos los grupos etarios, sin embargo, es más frecuente en los adolescentes y predomina

en el sexo masculino con una relación 3:1 respecto al sexo femenino (4).

La etiología más frecuentemente relacionada, es la sinusitis del hueso frontal seguido del antecedente de trauma frontal. Los agentes etiológicos aislados en la mayoría de los casos son bacterias. Las más frecuentes son *Streptococcus milleri*, *Streptococcus viridans*, *Streptococcus pyogenes*, *Streptococcus pneumoniae*, *Staphylococcus aureus*, bacterioides y *fusobacterium* (5,7,10).

El diagnóstico se fundamenta en la anamnesis y hallazgos imagenológicos, con el fin de determinar la extensión y el compromiso intracraneal. La imagen de elección es la tomografía computada de cráneo ya que permite evaluar detalladamente las estructuras óseas e identificar sinusitis, erosión ósea y colecciones intra o extracraneales. La resonancia magnética, permite caracterizar con mejor resolución los hallazgos patológicos encontrados en las otras neuroimágenes y se reserva para centros de salud de mayor complejidad o en casos de dudas en el diagnóstico (6).

El manejo del tumor de Pott requiere manejo integral que incluya terapia antibiótica empírica de amplio espectro y drenaje quirúrgico de absceso en los casos pertinentes. La terapia antibiótica debe cubrir gérmenes gram positivos y anaerobios, teniendo en cuenta los agentes etiológicos más frecuentemente aislados. La duración de la terapia antibiótica puede extenderse hasta 8 semanas posteriores al drenaje quirúrgico. Los fármacos más utilizados son: ceftriaxona, metronidazol y vancomicina, dado que es común la asociación con abscesos intraparenquimatosos (8,12).

El manejo quirúrgico puede limitarse al drenaje del absceso e incluso craneotomía en casos de osteomielitis severa de hueso frontal. Puede realizarse de forma abierta o por cirugía endoscópica. (9,11). El pronóstico del tumor de Pott es favorable

cuando se realiza un diagnóstico temprano con instauración de tratamiento precoz. La tasa de mortalidad es cercana al 4 % y rara vez genera secuelas neurológicas (11,12).

Conclusiones

Se presentó un reporte de caso de un paciente con síndrome febril prolongado asociado a cefalea holocraneana y tumoración en región frontal.

Por ser el tumor de Pott una entidad poco frecuente en pediatría, es relevante diagnosticarla oportunamente, ya que implica tratarse de forma inmediata para evitar posibles complicaciones que podrían poner en riesgo la vida del paciente.

El diagnóstico de Tumor de Pott requiere de una historia clínica completa con imágenes complementarias que permitan caracterizar la lesión y descartar otras etiologías (3,4).

El tratamiento integral dependerá de la etiología, siendo la más frecuente la sinusitis frontal de larga data, la cirugía endoscópica es el manejo de elección y definitivo (11, 12).

Recomendamos tener en cuenta este diagnóstico al momento de realizar el abordaje clínico en los pacientes pediátricos que presenten tumoraciones en región facial, con antecedentes de infecciones respiratorias altas recurrentes ya que, si no se les brinda un diagnóstico precoz y un tratamiento oportuno, podrían presentarse complicaciones intra y extracraneales que pongan en riesgo la vida del paciente.

Conflictos de Interés

Se declara que no existe ningún conflicto de interés por parte de los autores.

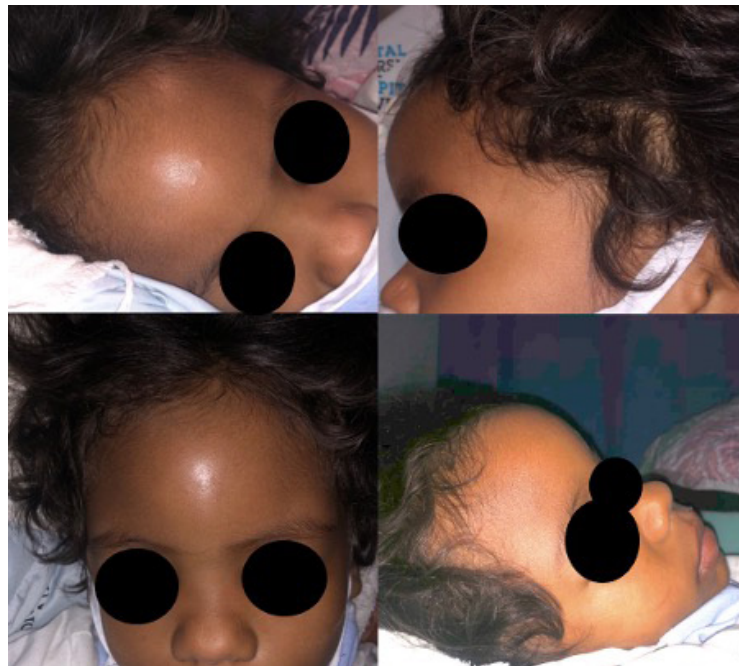

Imagen 1. Presentación clínica del tumor de Pott
Vista frontal y lateral y tumoración en región frontal.

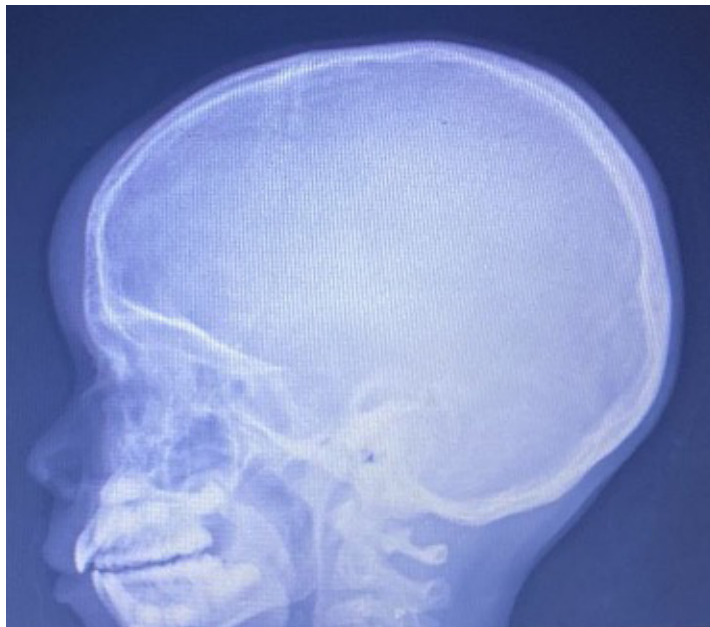

Imagen 2. Aspecto radiológico del tumor de Pott.
Radiografía de cráneo simple. Se evidencia edema de tejidos blandos en región frontal con compromiso óseo

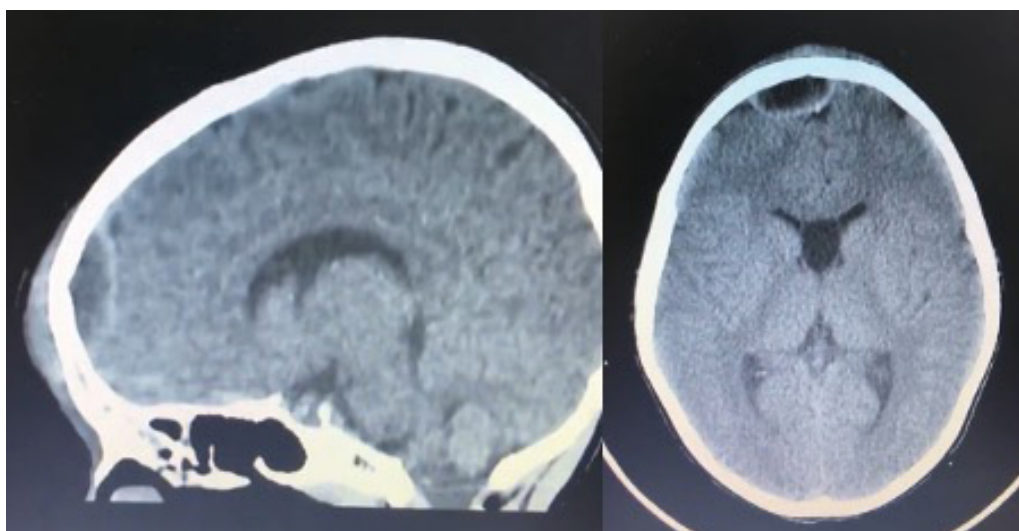


Figura 3. Aspectos tomográficos del tumor de Pott.
Vista sagital y axial de tomografía de cráneo simple. Se evidencia absceso epidural frontal derecho e izquierdo que desplaza dura madre, asociado a reacción perióstica frontal que sugiere osteomielitis frontal y edema de tejidos blandos.

REFERENCIAS

1. Pott P. Observations on the nature and consequences of wounds and contusions of the head, fractures of the skull, contusions of the brain. Hitch and Haws. 1760;22:56-8.
2. Shemesh AJ, Panebianco NL, Chen AE. An uncommon complication of sinusitis in a young adolescent. *Pediatr Emerg Care.* 2015; 31:531-2.
3. Akkiyama K, Karaki M, Mori N. Evaluation of adult Pott's puffy tumor: our five cases and 27 literature Cases. *Laryngoscope.* 2012; 122: 2382-8
4. Swan P, Mogal S, Chaudary S. Pott's puffy tumor: an uncommon clinical entity. *Case Rep Pediatr.* 2012;1012:1-4.
5. Rebecca L. Rohde, Lauren M. North, Molly Murray, Sammy Khalili, David M. Poetker, Pott's puffy tumor: A comprehensive review of the literature, *American Journal of Otolaryngology.* 202; 43(5):103529.
6. Usha D. Nagaraj, Bernadette L. Koch, Imaging of orbital infectious and inflammatory disease in children, *Pediatric Radiology.* 2021; 51(7):1149-1161.

7. Palabiyik FB, Yazici Z, Cetin B, Celebi S, Hacimusta- faoglu M. Pott puffy tumor in children: a rare emergency clinical entity, *J Craniofac Surg*. 2016; 27:313-6.
8. Tsai BY, Lin KL, Lin TY, et al. Pott's puffy tumor in children, *Childs Nerv Syst* .2010; 26:53–60.
9. Blumfield E, Misra M. Pott's puffy tumor, intracranial, orbital complications as sinusitis's initial presentation in healthy adolescents, a case series, *Emerg Radiol*. 2011; 18:203–210.
10. Koltsidopoulos, P., Papageorgiou, E., & Skoulakis, C. Pott's puffy tumor in children: A literature review. *The Laryngoscope*. 2020;130(1):225-231.
11. Sophie G. Shay, Taher Valika, Robert Chun, Jeffrey Rastatter, *Innovations in Endonasal Sinus Surgery in Children, Otolaryngologic Clinics of North America*. 2019; 52(5):875-890.
12. Mandana Behbahani, Laura Burokas, Clayton L. Rosinski, David M. Rosenberg, Nauman S. Chaudhry, Jonathan M. Sherman, Demitrios C. Nikas, *Treatment of pediatric extra-axial sinogenic infection: case series and literature review. Childs Nerv Syst*. 2020;36(4):755-766.