



# Pediatría

http://www.revistapediatria.org/  
DOI: https://doi.org/10.14295/rp.v54iSuplemento 1.373



## Reporte de caso

# Displasia metafisaria múltiple. Reporte de caso

Jennifer Richardson-Maturana<sup>a</sup>, Martha E. Oyuela-Mancera<sup>b</sup>, José A. Ovalle-Barranco<sup>b</sup>

<sup>a</sup> Radiología, Universidad del Norte. Barranquilla, Colombia.

<sup>b</sup> Radiología, Instituto Roosevelt. Bogotá, Colombia.

### INFORMACIÓN DEL ARTÍCULO

#### Historia del artículo:

Recibido: 27 de marzo 2022

Aceptado: 25 de abril 2022

#### Editor

Fernando Suárez-Obando

#### Palabras clave:

Enfermedades óseas.

Osteocondrodisplasias.

Displasia metafisaria.

Colágeno Tipo X.

#### Keywords:

Bone diseases.

Osteochondrodysplasias.

Metaphyseal dysplasia.

Collagen Type X.

### R E S U M E N

**Antecedentes:** La displasia metafisaria múltiple es una patología poco frecuente dentro del grupo de las displasias óseas, clínicamente similar a la acondroplasia y el raquitismo. **Reporte de caso:** se presenta el caso de un paciente de cinco años con esta enfermedad, considerando la evaluación clínica, radiológica, endocrinológica y genética realizada para llegar a su diagnóstico. **Conclusiones:** la sospecha diagnóstica ante un paciente con talla baja y compromiso de las metafisis de los huesos largos en las imágenes son clave para la correcta identificación de esta patología.

#### Multiple metaphyseal dysplasia. Case report.

### A B S T R A C T

**Background:** Multiple metaphyseal dysplasias are low-frequency diseases within the group of bone dysplasias, clinically similar to achondroplasia and rickets. **Case report:** the case of a five-year-old patient with this disease is presented, considering the clinical, radiological, endocrinological, and genetic evaluation carried out to reach his diagnosis. **Conclusions:** diagnostic suspicion in a patient with short stature and involvement of the metaphyses of the long bones in the images is critical to the correct identification of this pathology.

\*Autor para correspondencia. Jennifer Richardson Maturana  
Correo electrónico: jr Richardson@uninorte.edu.co

## Introducción

En los pacientes pediátricos con talla baja y alteración en la marcha, se debe considerar la realización de estudios de radiología convencional. El hallazgo radiológico de ensanchamiento metafisario difuso, con irregularidad del contorno y que compromete la placa de crecimiento, sin afectar la epífisis, es un hallazgo infrecuente que conduce al diagnóstico de displasia metafisaria múltiple. Existen varios subtipos siendo la Displasia de Schmid la más común y menos grave (1).

La Displasia Metafisaria de Schmid (DMSH, OMIM: 156500) se caracteriza por el fracaso de la mineralización normal de la zona de calcificación transitoria, ensanchando irregularmente las metáfisis. Esto conlleva a que el crecimiento se altere acortando los huesos largos (1). Conforme el paciente inicia la marcha, la displasia progresa hacia el varo, con mayor afectación de las rodillas. Las intervenciones quirúrgicas, orientadas a corregir la deformidad, se realizan con mayor frecuencia en las extremidades inferiores y favorecen la corrección de la marcha inestable (2).

El diagnóstico y tratamiento dependen de la correlación que se haga entre un equipo multidisciplinario integrado por el pediatra, radiólogo, endocrinólogo, genetista y ortopedista.

## Reporte de caso

Paciente masculino de cinco años, sin antecedentes familiares de enfermedad ósea ni consanguinidad parental. Producto de parto eutócico de 39 semanas con peso al nacer de 3 210 gramos y talla de 51 cm. Antecedentes prenatales, embarazo de bajo riesgo con marcadores ecográficos normales. En controles por pediatría se identificó al cuarto mes de edad, detención en la curva de talla por lo cual se inició seguimiento. Marcha a los quince meses, acompañada de deformidad angular progresiva, hacia fuera de ambas rodillas, haciéndose más evidente a los dos años. El neurodesarrollo ha sido normal.

Es valorado por ortopedia que al examen físico corrobora baja talla, acortamiento predominantemente rizomélico de

extremidades superiores e inferiores y marcha en varo. Se indica ortoradiografía de miembros inferiores y química sanguínea (fosfatasa alcalina, fósforo, calcio, paratohormona, ferritina, albumina, cloro, somatomedina, TSH, función renal).

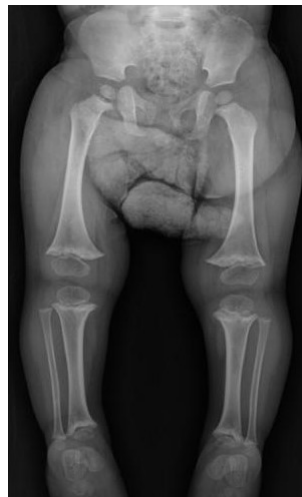Los resultados de los laboratorios fueron normales. La radiografía en bipedestación muestra (Ver figura 1) acortamiento longitudinal de los huesos largos con afectación rizomélica, ensanchamiento metafisario con irregularidad, sin compromiso epifisario de los fémures y *genu varo* bilateral. Posteriormente acude a control de ortopedia que indica valoración por endocrinología y genética.

Se explora físicamente tanto al niño como a sus padres, y se complementa el estudio de imágenes con radiografías de huesos largos del paciente, además de radiografía de cráneo y columna. Se observan los mismos cambios, previamente, descritos, en las metáfisis de los miembros superiores (Ver figura 2), sin anomalías en el cráneo, con hiperlordosis lumbar sin platiespondilia (Ver figura 3). Endocrinología complementa estudios con niveles de vitamina D, que se reportaron dentro de límites normales.

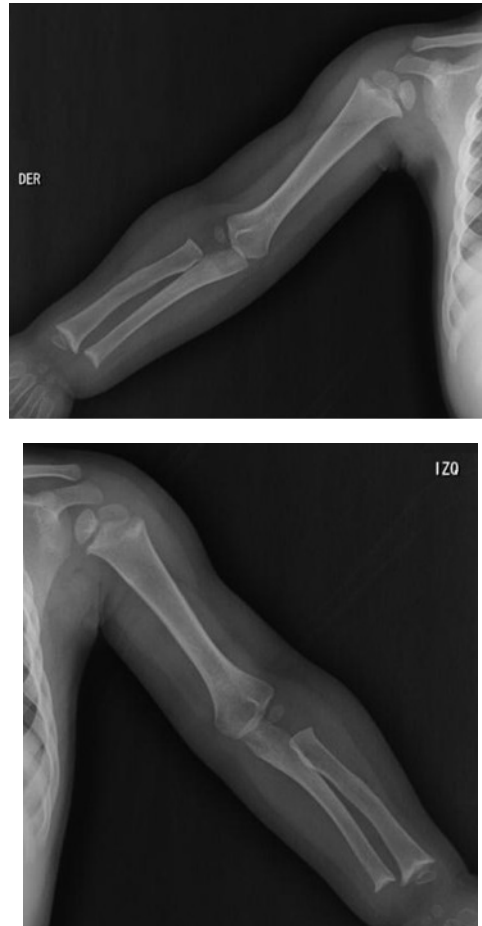El resultado del panel molecular de displasia metafisaria reportó una variante probablemente patogénica en el gen *Runt-related Transcription Factor 2* (RUNX2, 6p21.1): RUNX2 c.14G>A (p.Ser5Asn, rs541256105) en estado heterocigoto. El panel también reportó una variante patogénica en el gen *Collagen, type x, alpha-1* (COL10A1, 6q22.1): COL10A1 c.1771T>C (p.Cys591Arg, rs111033546), en estado heterocigoto.

De acuerdo con algoritmos de predicción como Polyphen la variante en COL10A1 se clasificó como patogénica. El gen COL10A1 y sus variantes patogénicas son la base molecular de la Condrosdisplasia Metafisaria tipo Schmid, con un patrón de herencia dominante autosómico. Las variantes patogénicas de RUNX2 se asocian a displasia cleidocraneal y displasia metafisaria con hipoplasia maxilar con o sin braquidactilia (OMIM: 600211)

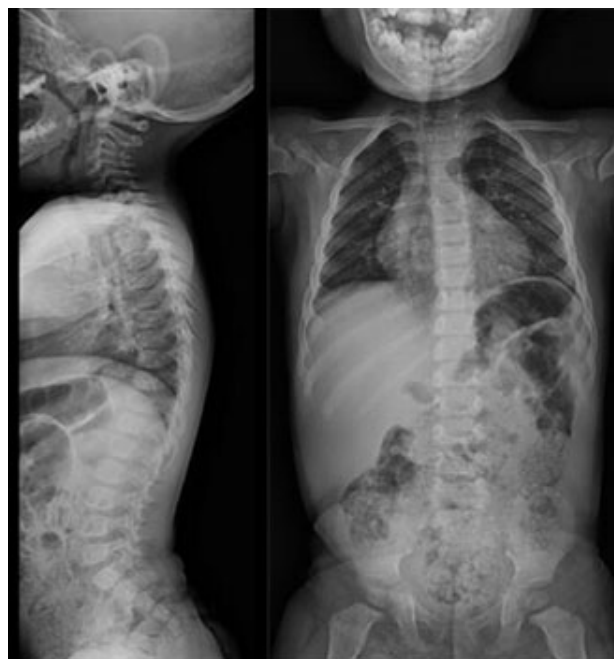Acorde a la valoración multidisciplinaria y dada la progresión de la deformidad y el *genu varo* evidente con la marcha, se consideró que el paciente requería manejo quirúrgico, por lo que se programó para fisiodesis de fémur y tibia distal, así como osteotomía desrotadora tibial hacia externo.



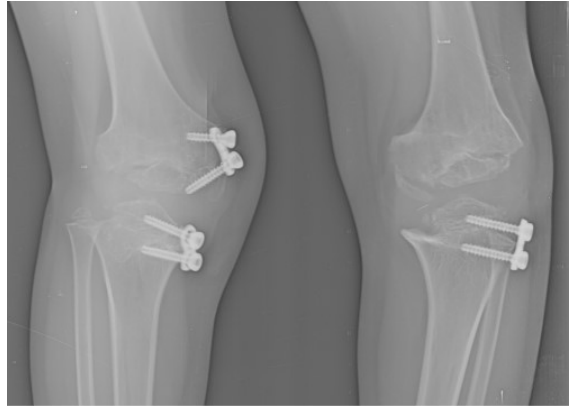
**Figura 1.** Ortoradiografía de miembros inferiores en bipedestación. Acortamiento longitudinal de fémur, tibia y peroné bilateral, ensanchamiento metafisario con irregularidad del contorno proximal y distal, sin compromiso epifisario. Genu varo bilateral.



**Figura 2.** Radiografía de huesos largos – miembros superiores. Ensanchamiento metafisario con irregularidad del contorno proximal y distal del humero, radio y cubito bilateral, sin compromiso epifisario. Las diáfisis son normales.



**Figura 3.** Radiografía de columna total proyecciones lateral y AP. Se evidencia hiperlordosis lumbar sin platiespondilia.



**Figura 4.** Ejemplo de hemiepifisiodesis femoral y tibial bilateral correctiva en un paciente de nueve años, diferente al caso descrito, quien también tiene displasia metafisaria múltiple.

## Discusión

Las displasias esqueléticas (DE) son un grupo heterogéneo de patologías que afectan al tejido óseo y cartilaginoso. Su incidencia general es aproximadamente 1 de cada 4 000 recién nacidos vivos (2).

Las DE varían en su patrón de herencia, presentación clínica, compromiso radiológico y base molecular subyacente (3). En 2010 la Sociedad Internacional de Displasias Esqueléticas, elaboró una clasificación de 456 entidades agrupadas en 40 categorías según sus características bioquímicas, radiológicas y moleculares (4).

Dada la amplia complejidad de las DE, el presente caso se identificó por la presentación clínica, bioquímica e imágenes, además del análisis molecular que corresponde a una Condrodisplasia Metafisaria tipo Schmid (DMSH) secundaria a la variante patogénica en COL10A1.

La DMSH es una enfermedad de herencia autosómico dominante de baja prevalencia. En el presente caso al no existir otro familiar con la patología, se propone que se debe a una mutación *de novo* (1,3). Las alteraciones en la DMSH no son evidentes al nacimiento, se manifiestan cuando el paciente inicia la marcha. Al examen físico se describe a un paciente pediátrico con extremidades cortas arqueadas, hiperlordosis lumbar y «marcha de pato» la cual se hace evidente alrededor de los tres a cinco años (1,2).

La condrodisplasia metafisaria es un trastorno de la calcificación del cartílago metafisario, porque no se forma cartílago hipertrofico en la fisis, por lo que se considera una condrodisplasia secundaria a un defecto enzimático (5).

La radiología convencional es el examen de elección por imagen para el diagnóstico. En las radiografías de los huesos largos se observan metafisis ensanchadas con irregularidad del contorno, más evidente en las extremidades inferiores, comprometiendo así la fisis, sin alteración de la epifisis. Se hace más evidente en las metafisis femorales, que adquieren una forma de pico medial con coxa vara en grado variable. También puede haber compromiso leve de la mano con acortamiento de los metacarpianos y las falanges proximales, así como de las costillas. Es menos frecuente encontrar platiespondilia u otros cambios diferentes a la hiperlordosis lumbar por la ines-

tabilidad de la marcha. El cráneo, así como todas las diáfisis y epífisis en general son normales. No se requieren de otras modalidades de imagen complementaria para el diagnóstico (1,6,10). La química sanguínea es normal, incluyendo los niveles de vitamina D (5).

El análisis genético del caso mostró una variante patogénica en el gen COL10A1. Este gen codifica para la cadena alfa-1(X) del colágeno, expresado específicamente por los condrocitos hipertroficos de la placa de crecimiento del cartílago. durante la formación del hueso endocondral.

Las variantes patogénicas en COL10A1 alteran la función de la placa de crecimiento y causan la DMSH. La expresión de colágeno X durante la osificación endocondral está íntimamente ligada al inicio de la calcificación del cartílago y la remodelación de la matriz extracelular. La ausencia de una red funcional de colágeno X se asocia con el desplazamiento de proteoglicanos, la deposición mineral alterada y la compresión de la placa de crecimiento (6).

En relación con el gen RUNX2 y su fenotipo, la displasia metafisaria y la hipoplasia maxilar con o sin braquidactilia, es causada por duplicación heterocigota, que resulta en una ganancia de función en el gen RUNX2. La variante patogénica, del tipo, pérdida de función heterocigótica en el gen RUNX2, produce un segundo fenotipo, denominado, displasia cleidocraneal, la cual es una displasia ósea autosómica dominante caracterizada por el ensanchamiento metafisario de huesos largos, agrandamiento de las mitades mediales de las clavículas, hipoplasia maxilar, braquidactilia variable y dientes distróficos (12).

RUNX2 es un activador de COL10A1, incrementando la expresión del gen promoviendo la hipertrofia de condrocitos, por tanto, ambos genes juegan un rol importante en la maduración de los condrocitos en el proceso de formación de hueso endocondral (11).

La literatura actual estima que la incidencia de la DMSH es de alrededor de tres a seis casos por millón de personas, afectando a todos los grupos étnicos. Se han descrito más de veinte tipos de displasia metafisaria. Se han definido otros dos tipos de displasias de relevancia clínica, las displasias metafisarias tipo Jansen y McKusick. El tipo Jansen es el tipo más grave de condrodisplasia metafisaria, con patrón de herencia autosómico dominante. En esta displasia, el déficit pondoestatural es

más evidente y grave desde el nacimiento, asociado a rasgos faciales dismórficos (ojos exoftálmicos y arcos superciliares prominentes). El tipo McKusick, se caracteriza por baja estatura, cabello fino, escaso y rubio, anemia macrocítica transitoria y de manera ocasional, anemia hipoplásica e inmunodeficiencia (3,6). En la displasia de McKusick distintivamente se afectan las epífisis de las falanges que adquieren una forma de cono.

Una vez se distinguen las características clínicas y radiográficas de los diferentes tipos de displasia, se confirma el diagnóstico definitivo por análisis molecular de los genes relacionados. Esto permite a los cirujanos ortopédicos hacer una planeación quirúrgica y un tratamiento dirigido.

El tratamiento ortopédico en los niños con DMSH se realiza principalmente en los miembros inferiores, con osteotomías en valgo de los fémures proximales en los casos de coxa vara significativa o deformidad progresiva. Para corregir el *genu varo* se requieren epifisiodesis femorales distales y tibiales proximales (Ver figura 4). No es infrecuente que las deformidades recurran tras las osteotomías. En algunos pacientes, la alineación en varo puede mejorar espontáneamente durante la infancia (6,7).

Es común confundir la displasia metafisaria con la acondroplasia o el raquitismo, ya que clínica e imagenológicamente presentan características similares. Para diferenciarla con el raquitismo es útil determinar si hay deficiencia de vitamina D principalmente u otras alteraciones bioquímicas, ausentes en la DMSH. También además de las características radiológicas descritas para la DMSH se distingue que, en el raquitismo, las metafisis tienen márgenes indistintos descritos como «deslanchados». Algunos pacientes en estados avanzados pueden mostrar cambios en la reja costal (3).

Es fundamental identificar correctamente esta entidad, ya que el tratamiento equivoco con suplementos de vitamina D por largos periodos de tiempo bajo la sospecha de raquitismo (8), sin cambios radiológicos ni clínicos, hace que progrese la DMSH generando más dolor articular e inestabilidad en la marcha del niño.

Otro diagnóstico diferencial es la acondroplasia, sin embargo, se presenta afectación de cráneo, columna, pelvis y manos, además de lo descrito en huesos largos (9).

## Conclusión

Se debe tener una alta sospecha de displasia metafisaria múltiple en los niños de talla baja con cambios metafisarios de los huesos largos, alteración en la marcha en varo progresiva y que no presenten ninguna otra alteración bioquímica ni en otras localizaciones óseas. Las herramientas básicas para definir el tratamiento de los niños son la caracterización fenotípica tanto clínica como radiográfica.

## Fuentes del financiamiento de la investigación

No se ha recibido ningún tipo de financiación para la realización de este artículo.

## Declaración de conflicto de intereses

Los autores declaran no tener conflicto de intereses.

## REFERENCIAS

1. Santana Hernández E, Tamayo Víctor. Condrodisplasia metafisaria tipo Schmid: presentación de un caso. *SciELO*. 2015; 19(6): 629-634.
2. Unanue N, Moënn K, Baar A, Manejo de Displasias Esqueléticas, *Revista Médica Clínica Las Condes*, 2015; 26(4): 470-482.
3. Lachman RS. Skeletal Dysplasias. En: Slovis TL, ed. *Caffey Pediatric Diagnostic Imaging* (ed 13a). Filadelfia, Estados Unidos: Elsevier Mosby; 2019.
4. Alanay Y, Lachman RS. A review of the principles of radiological assesment of skeletal dysplasias. *J Clin Res Pediatr Endocrinol* 2011; 3(4):163-178.
5. Al Kaissi A, Ghachem M, Nabil N, Kenis V, Melchenki E, Morenko E, y cols. Schmid's Type of Metaphyseal Chondrodysplasia: Diagnosis and Management. *Orthop Surg*. 2018;10(3):241-246.
6. Reardon W. Skeletal dysplasias detectable by DNA análisis. *Prenat Diagn* 1996; 16(13):1221-1236.
7. de França M, de Faria Soares M. F, Luce A, Perrone, E. Schmid metaphyseal chondrodysplasia: an example of radiology guidance to molecular diagnosis. *Radiology case reports*. 2020;15(12), 2554-2556.
8. Chibuzor MT, Graham-Kalio D, Osaji JO, Meremikwu MM. Vitamin D, calcium or a combination of vitamin D and calcium for the treatment of nutritional rickets in children. *Cochrane Database Syst Rev*. 2020;4(4):CD012581.
9. Pfeiffer KM, Brod M, Smith A, Gianettoni J, Viuff D, Ota S y cols. Assessing physical symptoms, daily functioning, and well-being in children with achondroplasia. *Am J Med Genet A*. 2021;185(1):33-45.
10. Richmond CM, Savarirayan R. Schmid Metaphyseal Chondrodysplasia. 2019 Oct 21. In: Adam MP, Ardinger HH, Pagon RA, et al., editors. *GeneReviews*®. Seattle (WA): University of Washington, Seattle; 1993-2021.
11. Ding M, Lu Y, Abbassi S, Li F, Li X, Song Y, Geoffroy V, Im H. J, Zheng, Q. Targeting Runx2 expression in hypertrophic chondrocytes impairs endochondral ossification during early skeletal development. *Journal of cellular physiology*, 2021;227(10):3446-3456.
12. Moffatt P, Amor MB, Glorieux FH, Roschger P, Klaushofer K, Schwartzentruber, J. A. FORGE Canada Consortium. Metaphyseal dysplasia with maxillary hypoplasia and brachydactyly is caused by a duplication in RUNX2. *Am J Hum Genet*. 2013; 92(2):252-258.