

Pediatría

<http://www.revistapediatria.org/>
DOI: <https://doi.org/10.14295/p.v52i3.132>



Original

Meningitis por *Staphylococcus lentus* resistente a meticilina asociado a derivación ventriculoperitoneal en lactante menor

Ricardo Hernández-Sarmiento^a, Martha I. Álvarez-Olmos^b, Sara Aguilera-Martínez^c

^a Residente de pediatría, Universidad del Rosario, Bogotá, Colombia

^b Infectóloga pediatra, Fundación Cardioinfantil, Universidades El Bosque, El Rosario, La Sabana, Bogotá, Colombia

^c Pediatra, Fundación Cardioinfantil, Bogotá, Colombia

INFORMACIÓN DEL ARTÍCULO

Historia del artículo:

Recibido el 03 de abril de 2019

Aceptado el 26 de diciembre de 2019

Palabras clave:

meningitis

infecciones estafilocócicas

derivación ventriculoperitoneal

lactante.

R E S U M E N

Antecedente: la meningitis bacteriana es una enfermedad con una alta morbilidad a nivel mundial, es una emergencia neurológica en la que un diagnóstico y tratamiento oportuno reduce las complicaciones, incluso la mortalidad. El *Staphylococcus lentus* es una bacteria gram positiva, coagulasa negativa, comensal que coloniza la piel de ciertas especies animales, especialmente productoras de comida, y causa infección muy rara vez en humanos.

Caso clínico: presentamos el caso de un lactante menor usuario de derivación ventriculoperitoneal por hidrocefalia congénita, que presentó alteración del estado de consciencia dado por estatus convulsivo. Luego, se confirmó que tenía meningitis y bacteriemia por *Staphylococcus lentus* resistente a meticilina, por lo que completó 21 días de manejo antibiótico con posterior egreso a los 36 días de hospitalización.

Conclusión: la meningitis bacteriana es una enfermedad con una alta mortalidad en la población pediátrica, por lo que necesita una oportuna intervención multidisciplinaria, así como antibiótico empírico según la epidemiología local y paraclínicos que permitan establecer la etiología infecciosa.

*Autor para correspondencia. Ricardo Hernández-Sarmiento.

Correo electrónico: rhernandezs15@hotmail.com

Meningitis due to methicillin-resistant *Staphylococcus lentus* associated with ventriculoperitoneal shunt in a young infant

ABSTRACT

Background: Bacterial meningitis is a disease with a high morbidity worldwide, being a neurological emergency in which a diagnosis and timely treatment reduce the complications related to mortality. *Staphylococcus lentus* is a gram positive, coagulase negative, commensal bacterium that colonizes the skin of certain animal species, especially food producers, causing an infection very rarely in humans.

Clinical case: We present the case of a minor infant who underwent a ventriculoperitoneal shunt due to congenital hydrocephalus, which presented an alteration in the state of consciousness due to a convulsive state in which meningitis and bacteraemia due to methicillin-resistant *Staphylococcus lentus* was confirmed, for which 21 days of antibiotics were completed, with discharge after 36 days of hospitalization.

Conclusion: The bacterial meningitis is a disease with a high mortality in the pediatric population, so it needs a timely multidisciplinary intervention, as well as empirical antibiotic according to local epidemiology and paraclinics to establish the infectious etiology

Keywords:

Meningitis
staphylococcal infections
ventriculoperitoneal shunt
infant

Introducción

La meningitis bacteriana, una inflamación de las meninges que afecta el espacio de la piamadre, aracnoideo y subaracnoideo que ocurre en respuesta a bacterias o productos bacterianos, es una enfermedad con una alta morbilidad a nivel mundial y una emergencia neurológica, un diagnóstico y tratamiento oportuno puede disminuir las dificultades y letalidad (1,2). La etiología varía según la edad del paciente. Predomina la presencia de estreptococo del grupo B es el en lactantes hasta los 3 meses hasta en un 39% y *Streptococcus pneumoniae* junto con *Neisseria meningitidis* en niños mayores (3). La infección de los sistemas de derivación ventricular es una causa de meningitis, con una incidencia reportada desde 0.3% a 26% (4). El *Staphylococcus lentus* es una bacteria coagulasa negativa, comensal que coloniza la piel de ciertas especies animales, especialmente productoras de comida, causando infección muy rara vez en humanos (5,6,7).

Descripción del caso

Paciente masculino de 2 meses de edad consulta por cuadro de 2 días de evolución consistente en irritabilidad, llanto de difícil consuelo, presentó picos febriles intermitentes durante 48 horas desde hace 5 días y sin otra sintomatología asociada. Antecedente de hidrocefalia congénita con diagnóstico prenatal, holoprosencefalia lobar, agenesia del cuerpo caloso, usuario de derivación ventriculoperitoneal (DVP) desde el mes de vida. En el examen físico con válvula ventriculoperitoneal se encontró sin signos de infección local, resto de hallazgos normales. En sala de urgencias presentó convulsión tónico-clónica con supravversión de la mirada lateralizada, diaforesis y palidez de 10 minutos de duración, que se logró yugular con fenobarbital, con previa administración de tres dosis de midazolam y una dosis de fenitoina intravenosa. Hemograma sin leucocitosis, PCR 16.9, electrolitos normales. Valorado por neurocirugía quienes revisaron TAC de cráneo simple con signos de disfunción de la válvula de DVP y colecciones subdurales bilaterales (figura 1), por lo que deciden retiro de este.

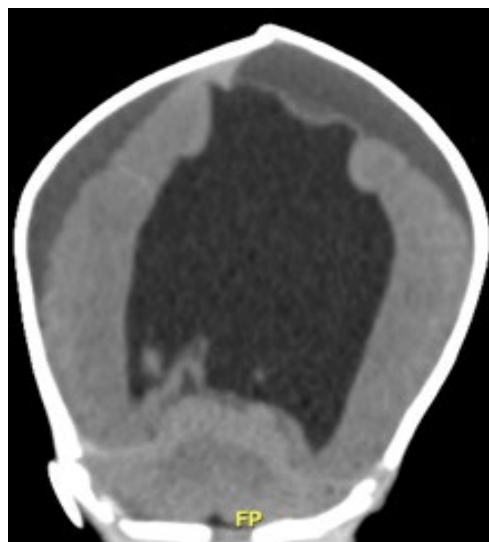


Figura 1. TAC cráneo simple. Hidrocefalia supratentorial caracterizada por dilatación de los cuernos frontales, el tercer ventrículo y los cuernos temporales. Se observa una colección subdural crónica bilateral.

Fuente: Cortesía imágenes diagnósticas Fundación Cardioinfantil

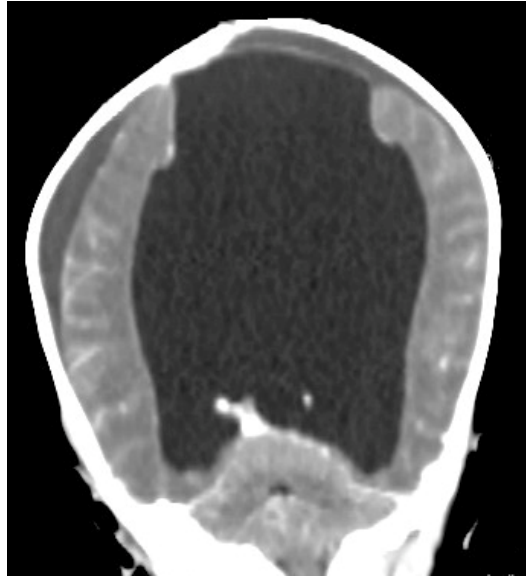


Figura 2. TAC craneo con doble contraste. Realce intenso y generalizado de todos los surcos cerebrales.
Fuente: Cortesía imágenes diagnósticas Fundación Cardioinfantil

Se inició manejo antibiótico con ampicilina, cefepime y vancomicina, posterior a toma de hemocultivos y cultivo de líquido cefalorraquídeo (LCR). Este último con citoquímico turbio, color amarillo, glucosa < 5 mg/dl, proteínas > 2000 mg/dl, neutrófilos del 95%; sugestivo de infección bacteriana, con cultivo negativo, dos hemocultivos y cultivo de catéter positivos para *Staphylococcus lentus* resistente a meticilina. Por lo anterior, se suspendió ampicilina, se realizó ecocardiograma el cual no evidenció signos de endocarditis. Después, se realizó TAC de cráneo con doble contraste de control a los nueve días de manejo antibiótico que da indicios de meningitis (figura 2). Completó 14 días de cefepime y 21 días de vancomicina, con PCR de control negativa, servicio de neurocirugía realiza colocación de nueva DVP, sin complicaciones. Paciente sin nuevos episodios convulsivos, sin deterioro neurológico o infeccioso, por lo que se le dio egreso a los 36 días de hospitalización.

Discusión

La meningitis bacteriana es una infección del sistema nervioso central (SNC) que compromete la vida y por lo tanto requiere atención médica inmediata. Afortunadamente, la implementación de las vacunas ha reducido la incidencia significativamente en niños menores de 2 años (3,8). Los factores predisponentes incluyen defectos en el sistema inmune, malnutrición y defectos anatómicos de la barrera natural del SNC, esta última causa mayor riesgo de infección por entrada de la bacteria desde la nasofaringe hasta el SNC (1,9).

Además de ser adquirida en la comunidad, la meningitis también puede estar asociada a procedimientos invasivos o trauma craneal, clasificada en estos casos como asociada al cuidado de la salud por el espectro etiológico que incluye bacilos gram negativos resistentes y estafilococos. Los factores

asociados a riesgo de infección de la Derivación Ventriculoperitoneal (DVP) son prematuridad, menor edad, infección previa de la DVP, causa de la hidrocefalia (principalmente después de una meningitis purulenta, hemorragia y mielomeningocele), duración del procedimiento quirúrgico, experiencia del neurocirujano, hospitalización por más de 10 días, entre otras (10,12).

En un estudio realizado por González, en donde incluyeron 57 niños con infección asociada a sistemas de derivación ventricular, evidenciaron que la disfunción valvular fue la forma de presentación más común en un 77%, seguida por fiebre en un 47% (4). Los aislamientos microbiológicos en LCR fueron en su mayoría por estafilococo coagulasa negativo en un 46%, seguido de *Staphylococcus aureus* meticilino resistente en un 14%; con bacteriemia en un 10% (4). Así mismo, un estudio realizado por Rowensztein, en donde incluyeron 32 casos de pioventriculitis, evidenciaron un predominio de bacterias gram positivas en un 81%, en su mayoría estafilococos coagulasa negativos meticilino resistentes en un 53%, seguido por *Staphylococcus aureus* meticilino sensible en un 15% y el meticilino resistente en un 9% (13).

El *S. lentus*, perteneciente al grupo de *Staphylococcus sciuri*, es un estafilococo coagulasa negativo, resistente a novobiocina, con actividad oxidasa positiva (5,14). La infección por *S. lentus* se considera una zoonosis, ya que se ha aislado en roedores, pollos, mamíferos y en tierras de cultivos. Al colonizar humanos puede producir infecciones severas como endocarditis, infección de vías urinarias, endoftalmítis, infecciones de heridas y enfermedad pélvica inflamatoria (7,14,15).

En el caso descrito, el paciente presentó bacteriemia confirmada por hemocultivos por *Staphylococcus lentus* a las 23 horas, no obstante, el cultivo de Líquido Cefalorraquídeo (LCR) fue negativo a pesar de citoquímico francamente patológico sugestivo de infección bacteriana, motivo por el cual se continuó manejo prolongado con cefalosporina de cuarta genera-

ción y vancomicina dado el perfil de resistencia de la bacteria, con adecuada evolución clínica.

Conclusión

La meningitis bacteriana es una enfermedad con una alta mortalidad en la población pediátrica, por lo que necesita una oportuna intervención multidisciplinaria, así como antibiótico empírico según la epidemiología local y paraclínicos que permitan establecer la etiología infecciosa. Se debe realizar una anamnesis completa, incluyendo en el interrogatorio la procedencia del paciente (rural o urbana), condiciones de vivienda y contacto con animales para no excluir microorganismos que provocan zoonosis como en el caso presentado.

Conflictos de interés

Los autores declaran no tener ninguno.

REFERENCIAS

1. Figueiredo AHA, Brouwer MC, van de Beek D. Acute Community-Acquired Bacterial Meningitis. *Neurol Clin.* 2018;36(4):809-20.
2. Kim KS. Acute bacterial meningitis in infants and children. *Lancet Infect Dis.* 2010;10(1):32-42.
3. Swanson D. Meningitis. *Pediatr Rev.* 2015;36(12):514-24.
4. González S, Carbonaro M, Fedullo AG, Sormani I, Ceinos C, González R, et al. Infecciones asociadas a sistemas de derivación de líquido cefalorraquídeo en pediatría: análisis epidemiológico y de factores de riesgo de mortalidad. *Arch Argent Pediatr.* 2018;116(3):198-203.
5. Stepanovi S, Daki I, Martel A, Vaneechoutte M, Morrison D, Shittu A, et al. A comparative evaluation of phenotypic and molecular methods in the identification of members of the *Staphylococcus sciuri* group. *Syst Appl Microbiol.* 2005;28(4):353-52.
6. Schwendener S, Perreten V. New MLS B resistance gene erm(43) in *Staphylococcus lentus*. *Antimicrob Agents Chemother.* 2012;56(9):4746-52.
7. Alnakip ME, Quintela-Baluja M, Böhme K, Caamaño-Antelo S, Bayoumi MA, Kamal RM, et al. Molecular characterisation and typing the methicillin resistance of *Staphylococcus* spp. isolated from raw milk and cheeses in northwest Spain: A mini survey. *Int Dairy J.* 2019;89:68-76.
8. Posadas E, Fisher J. Pediatric Bacterial Meningitis: An Update on Early Identification and Management. *Pediatr Emerg Med Pr.* 2018;15(11):1-20.
9. Jarousha AM, Afifi AA. Epidemiology and Risk Factors Associated with Developing Bacterial Meningitis among Children in Gaza Strip. *Iran J Publ Heal.* 2014;43(9):1176-83.
10. Tunkel AR, Hasbun R, Bhimraj A, Byers K, Kaplan SL, Scheld WM, et al. 2017 Infectious Diseases Society of America's Clinical Practice Guidelines for Healthcare-Associated Ventriculitis and Meningitis*. *Clin Infect Dis.* 2017;64(6):e34-65.
11. Jiménez-Mejías M, García-Cabrera E. Infecciones relacionadas con los sistemas de drenaje de líquido cefalorraquídeo. *Enferm Infecc Microbiol Clin.* 2008;26(4):240-51.
12. Romero MV, León AR, Carreón JM, Romero FI. Factores de riesgo de infección del sistema de derivación ventriculoperitoneal en pacientes pediátricos. *Enf Inf Microbiol.* 2013;34(2):59-63.
13. Rowensztein H, Manfrin L, Paglia M, Cong TL, Ruvinsky S, Scrigni A. Características del líquido cefalorraquídeo en niños con infecciones del sistema de derivación ventriculoperitoneal. *Arch Argent Pediatr.* 2015;113(3):244-6.
14. Rivera M, Dominguez M, Rodríguez N, Ruiz G, Querera C. *Staphylococcus lentus* peritonitis: A case report. *Perit Dial Int.* 2014;34(4):469-70.
15. Schwendener S, Perreten V. New MLSB Resistance Gene erm(43) in *Staphylococcus lentus*. *Antimicrob Agents Chemother.* 2012;56(9):4746-52.